IL PIEDE

La parola permette all'uomo di descrivere con il minimo sforzo concetti anche complessi sulla base di un accordo che la rende univoca e precisa. Chi conosce ciò di cui parla, le utilizza in modo appropriato adatto a chiarire le idee senza tante chiacchiere.
Per descrivere l'anatomia e le funzioni delle singole parti del piede del cavallo occorre questa precisione. Cercando di definire ogni termine, il Maresciallo Blasio ci accompagna dentro i tessuti, gli antri e gli angoli dello zoccolo quasi come se fosse un paese in cui viaggiare affascinati dagli straordinari paesaggi che può offrire.

IL PIEDE DEL CAVALLO del M.llo Vincenzo Blasio

Definizione del piede

Il piede è la parte più inferiore dell'arto, si divide nelle seguenti parti:
- una parte sensibile chiamata tuello o vivo del piede;
- e una parte poco sensibile che viene chiamata zoccolo (se si pareggia troppo anche l'unghia diventa sensibile).

Fig. 1 - Il piede del cavallo, visione laterale

Fig. 2 - Faccia plantare dello zoccolo

Le parti del piede

Il tuello è rappresentato dalla base scheletrica che comprende la prima falange o pastorale, la seconda falange o coronario e la terza falange o triangolare, tra l'articolazione corono-triangolare troviamo il piccolo sesamoide o navicolare (Fig. 4), le cartilagini alari, il cuscinetto plantare o digitale, nonché i legamenti e tendini, vasi sanguigni e nervi (Fig. 3). Il tutto è avvolto da una membrana sacciformea elastica chiamata organo del cheratogeno (Fig. 5) che è la continuazione degli strati più profondi del derma: precisamente gli strati di Malpighi dei villi.

Fig. 3 - Piede in sezione

Fig. 4 - Fila falangea

La calza cheratogena (Fig. 5) è la matrice dello zoccolo, si divide in piccolo cercine coronario o cercine perioplico, grande cercine coronario, tessuto podofilloso e tessuto podovilloso. Ha funzione cheratogenetica, cioè generatrice dell'unghia e funge anche da legamento tra tuello e zoccolo.

Fig. 5 - Corpo del cheratogeno

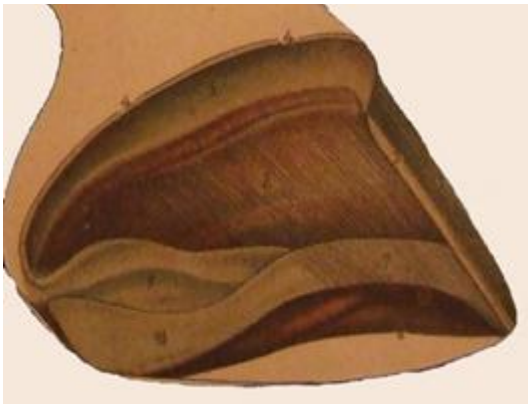

Fig. 6 - Sezione dello zoccolo

Lo zoccolo è una scatola cornea che avvolge protegge e contiene il vivo del piede, si divide in parete o muraglia, suola, fettone o forchetta e benda perioplica.
La parete ha due orli: un'orlo superiore o coronario e l'altro inferiore detto plantare. È composta da tubuli cormei, tenuti insieme da una sostanza cementante chiamata sostanza intertubolare entrotubolare.
Sia il solco perioplico che il solco coronario sono ubicati a livello della parte superiore interna dell'orlo coronario. Osservando il solco coronario notiamo un'infinità di forellini che sono le cavità dei tubuli cornei che compongono la parete. Questi forellini hanno forma conica e si restringono fino a chiudersi, nella cavità dei tubuli cornei si inseriscono i villi del cheratogeno della corona irrorati dal flusso ematico producono la sostanza ungueale. I tubuli cornei si chiudono verso le parti basse dello zoccolo per cui l'unghia diventa dura perché non irrorata dal flusso ematico.

Il piccolo cercine coronario che genera la benda perioplica è strutturato allo stesso modo ma cambiano le dimensioni.
Scendendo più in basso troviamo il tessuto podofilloso chiamato dagli antichi podologi carne scanalata: sono lamelle carnee che si inseriscono ad una ad una in ognuna delle lamelle cornee

che costituiscono il tessuto podocherafilloso, ricordano due lische di pesce incastrate una nell'altra in senso opposto.

La suola (Fig. 2) ha due facce: una faccia inferiore che è quella che si vede a zoccolo alzato e una superiore che ospita una parte del tuello.
Il fettone o corpo piramidale ha due facce: una inferiore o esterna e una superiore. Si divide come segue: punta, corpo e rami del fettone. Al centro troviamo una depressione detta lacuna mediana. Insieme alla suola completa la faccia plantare del piede. Esso denominato anche organo dilatatore per eccellenza, ha la stessa struttura della parete e della suola ma in questa parte i tubuli cornei sono tortuosi anziché paralleli tra loro e al loro interno si trovano condotti di secrezione di glandule perciò è di consistenza più morbida.

Tra parete e suola abbiamo la linea bianca che è un tessuto di congiunzione visibile sull'orlo plantare appena pareggiato e che rimane bianca nei cavalli non ferrati e grigiastra in quelli ferrati perché assorbe il cloruro di ferro dei chiodi in quanto questa parte dell'orlo plantare per i maniscalchi è un punto di riferimento per la stampatura del ferro al fine di ottenere una corretta infissione dei chiodi e di conseguenza una ferratura più solida. Detta linea bianca è di tessuto corneo ma elastico e a volte può subire delle alterazioni causate dal microrganismo chiamato Achorion kerathophagus (tarlo) che provoca una malattia detta onicomicosi. Unisce la parete alla suola ed è generata da lamelle secondarie del tessuto podofilloso.

La parete non deve presentare scheggiature né lesioni. Quando le lesioni sono perpendicolari vengono denominate setole. Si evidenziano al quarto esterno, interno o in punta, a seconda del difetto di appiombo. Nel traverso in fuori si trovano sul quarto interno, nel traverso in dentro sul quarto esterno, mentre nel piede rampino e nel diritto giuntato le troviamo in punta. Le lesioni nel senso orizzontale sono denominate fenditure e la causa va ricercata nella ferratura corta o in un trauma della corona, che con l'accrescimento dell'unghia si riproduce lacerato. Per guarire queste ferite vengono messe a punto delle ferrature correttive. Le setole vengono ridotte tramite l'infissione di un chiodo trapassante che ha lo scopo di unire il più possibile i lembi separati dello zoccolo. Se è in punta oltre al chiodo occorre mettere anche le barrette laterali per contenere il più possibile il movimento tra i due lembi. Mentre per le setole sul quarto la ferratura prevede un ferro a tavola con relativa bietta, per il traverso in fuori la bietta viene praticata sul quarto mediale all'opposto per il traverso in dentro.

All'altezza dei talloni la parete si piega verso il centro del piede per formare le barre che sono incuneate tra la suola e il fettone. Nel punto dove la parete si piega si forma un angolo che si chiama angolo di inflessione. Le barre, responsabili della dilatazione, coadiuvano il fettone come antagoniste degli angoli di inflessione responsabili della contrazione e insieme al cuscinetto plantare e alle cartilagini alari sono gli organi predisposti all'elaterio del piede.

Il piede ferrato

Il cavallo nasce senza ferro e il fettone a diretto contatto con il terreno funziona come suddetto da organo dilatatore; con il ferro lo zoccolo rimane leggermente sollevato e la funzione del fettone viene notevolmente ridotta. Ferro e chiodi sono i primi elementi che ostacolano l'elaterio, per questo in passato si è cercato di studiare ferrature fisiologiche atte a questo inconveniente. Una delle più semplici è il ferro a tavola o pianella, oggi largamente usata, la cui traversa trova aderenza sul fettone e in pratica sostituisce il terreno ed è come se il cavallo camminasse senza ferri.

Il cavallo ha una vita lunga e il maniscalco ha il compito di proteggere il suo piede e far sì che nell'arco nella sua vita rimanga il più naturale possibile nonostante il lavoro per affrontare le successive ferrature nel migliore dei modi evitando silenziose sofferenze.

Maresciallo Blasio

In collaborazione con Paola Giacomini

Disegni tratti da:
"Eduardo Chiari, *Il piede del cavallo* Unione Tipografico Editrice, 1901 Torino